

163630

T.C
MARMARA ÜNİVERSİTESİ
TIP FAKÜLTESİ
ORTOPEDİ VE TRAVMATOLOJİ
ANABİLİM DALI

**YETİŞKİNLERDE PARÇALI İNTRAARTİKÜLER DİSTAL
RADIUS KIRIKLARININ AÇIK REDÜKSİYON VE VOLER
PLAKLAMAYLA TEDAVİSİ VE TAKİP SONUÇLARI**

(Uzmanlık Tezi)

DR. EVRİM ŞİRİN

İSTANBUL-2005

İÇİNDEKİLER:

1) Giriş.....	3
2) Genel bilgiler.....	5
3) Amaç.....	7
4) Gereç ve Yöntem.....	8
5) Sonuçlar.....	18
6) Tartışma.....	21
7) Ek bilgiler.....	28
8) Kaynaklar.....	29
9) Etik kurul onayı.....	32

1) Giriş

1999-2003 yılları arasında parçalı intraartiküler distal radius kırığı nedeniyle opere olan erişkin hastalardan 23 tanesine açık redüksiyon ve voler plaklama uygulandı. Düzenli takipleri yapılarak çalışmaya dahil edilen 19 hastanın (11K/8E) operasyonlar sırasındaki yaş ortalamaları 34 (aralık, 22-54 yaş) idi. Yaralanma çoğu hastada sadece tek el bilekle sınırlıydı (7dominant/12nondominant). Hastaların preoperatif değerlendirmeleri hikaye, fizik muayene ve radyolojik tetkikleri (direkt grafiler, bilgisayarlı tomografi) içerdi. AO/ASIF kriterlerine göre hastaların 7'si tip B [B1(1);B2(3);B3(3)], kalan 12'si ise tip C [C1(7);C2(5)] şeklinde sınıflandı. Cerrahi prosedür voler yaklaşımla, plak ve vidalar kullanılarak internal fiksasyon uygulamasını içerdi. Postoperatif erken dönemde hareket açıklığı egzersizlerine başlandı. Klinik ve radyografik açıdan izlenen hastaların ortalama takip süreleri 28 ay (aralık, 13-47 ay) olarak belirlendi. Komplikasyonlar kaydedildi.

Tüm hastalarda kaynama sağlandı. Radyografik parametreler; radyal yükseklik, radyal inklinasyon, voler eğim, ve eklem yüzey uyumsuzlukları operasyonla birlikte düzeltilerek son takiplere kadar korundu. Gartland ve

Werley skorlamasına göre hastaların 9'unda (%47) mükemmel, 7'sinde (%37) iyi, ve 3'ünde de (%16) orta sonuçlar alındı. Üç hastada yara problemleri ve 1 hastada uzun süreli skar hassasiyeti gelişmesi dışında perioperatif veya postoperatif başka komplikasyonla karşılaşılmadı. Sonuç olarak, voler yaklaşımla plaklama intraartiküler distal radius kırıklarının tedavisinde, distal fragmanın deplasman yönüne bakılmaksızın, güvenilir ve etkili bir yöntemdir.



2) Genel bilgiler

Distal radius kırıkları tüm ekstremitte yaralanmalarının %14'ünü oluşturur ve üst ekstremitenin en sık görülen kırıklarıdır. Bu kırıkların yaklaşık dörtte biri radiokarpal ve radioulnar eklemleri içerir. İntraartiküler distal radius kırıklarının büyük çoğunluğu yüksek enerjili kompresyon kuvvetleri sonucu oluşur ve genç erişkinleri tutar. Kompleks yaralanmalar olarak kabul edilen bu kırıkların prognozu oldukça değişken olup, başta kırık tipi ve tedavi metodu olmak üzere, birçok faktöre bağlıdır. İyi tedavi edilmeyen el bileklerinde meydana gelen mekanik değişiklikler güçsüzlük, deformite, sertlik, ve ağrı ile sonuçlanır ^[1,2]. İyi sonuçları sağlayan anatomik parametreler konusunda bir konsensus olmakla birlikte, bu sonuçların en iyi ne şekilde sağlanacağı konusunda halen bir görüş birliği yoktur.

İntrartiküler distal radius kırıklarının tedavisinde konservatif tedaviden çeşitli cerrahi prosedürlere kadar değişen birçok farklı yöntem kullanılmıştır. Kapalı redüksiyon sonrası perkütan telleme, intrafokal telleme (Kapandji metodu), veya eksternal fiksasyon, ve açık redüksiyonu takiben internal fiksasyon veya kombine internal ve eksternal fiksasyon başlıca cerrahi yöntemler olarak sayılabilir ^[3,4,5,6,7,8,9]. Son yıllarda, eklem anatomisinin restorasyonu ve fonksiyonların tekrar kazanılması açılarından

rijid internal fiksasyonu, plak ve vidalar kullanılarak, ön plana çıkaran çeşitli çalışmalar yapılmıştır [2,10]. Ayrıca, dorsal placlama sonrası görülen komplikasyonlar (Ör. Tenosinovit, tendon rüptürleri) nedeniyle, distal kırık fragmanının deplasman yönüne bakılmaksızın, bu kırıkların tümünde voler placlama yapılması önerilmiştir [2,7,8]. Bu çalışmada voler radyal yaklaşımla tedavi edilmiş intraartiküler distal radius kırıklı hastaların orta dönem sonuçları sunulmuştur.



3) Amaç

Yetiřkinlerde parçalı intraartiküler distal radius kırıklarının volar plaklama ile tedavisi son yıllarda popülarite kazanan etkili bir yöntemdir. Çalışmada bu yöntemle tedavi ettiğimiz hastaların orta-dönem takip sonuçları verilmesi amaçlanmıştır.



4) Gereç ve Yöntem

Eylül 1999 ile Ocak 2003 tarihleri arasında kliniğimizde, parçalı intraartiküler distal radius kırığı nedeniyle açık redüksiyon ve voler plaklama uygulanan erişkin hastalardan 23 tanesi prospektif olarak değerlendirmeye alındı. Kontrollere gelmeyen 4 hasta değerlendirme dışı bırakıldı, düzenli olarak takip edilen 19 hasta çalışmaya dahil edildi. Onbiri kadın, 8'i erkek olan hastaların operasyonlar sırasındaki yaş ortalamaları 34 (aralık, 22-54 yaş) idi. (Tablo 1) Hastaların çoğunluğu doğrudan hastanemiz acil servisine başvurmuş, bir kısmı da başka merkezlerden hastanemize sevk edilmişlerdi. Yaralanmanın meydana gelmesi ile hastaların operasyona alınma zamanları arasındaki ortalama süre 2 gün (aralık, 0-5 gün) olarak belirlendi.

Tablo 1. Vakaların demografik özellikleri ve kırıkların tipleri

Vaka	Cinsiyet	Yaş	Takip süresi (ay)	Opere taraf	Eşlik eden Yaralanma	Kırık tipi (AO/ASIF)
1	K	25	30	Sağ/D*	-	C1
2	E	38	42	Sağ/D	Kontralateral distal radius k.	B2
3	K	22	24	Sol/ND**	-	C1
4	K	48	28	Sol/ND	Metakarp k.	C2
5	K	32	13	Sol/ND	Kontralateral distal radius k.	B2
6	E	30	32	Sağ/D	-	B1
7	K	34	25	Sol/ND	Distal ulna k.	C2
8	E	54	34	Sol/ND	-	C1
9	E	41	29	Sağ/D	Distal ulna k.	C1
10	K	35	22	Sağ/ND	-	B3
11	E	38	31	Sağ/D	Skafoid k.	C2
12	K	27	22	Sol/ND	-	B2
13	K	31	40	Sol/ND	-	B3
14	K	43	47	Sağ/D	Distal ulna k.	C2
15	E	37	35	Sol/ND	-	C2
16	E	29	17	Sol/ND	-	C1
17	K	36	19	Sağ/D	Distal ulna k.	B3
18	K	30	23	Sol/ND	-	C1
19	E	23	27	Sol/ND	-	C1

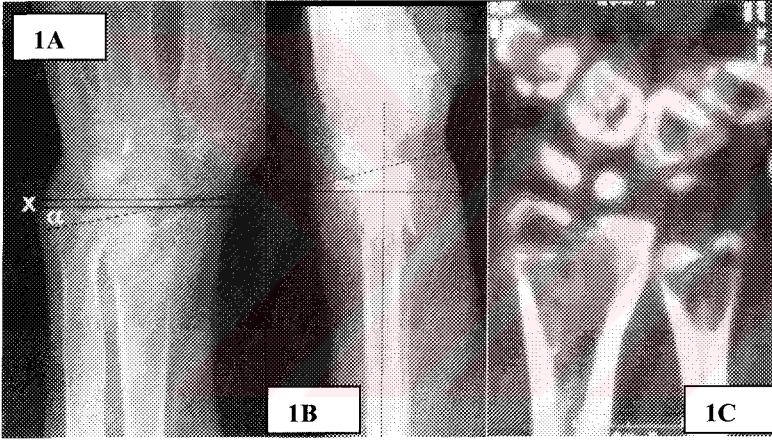
* D=Dominant, ** ND=Nondominant

Hastaların preoperatif deęerlendirmeleri hikaye, fizik muayene ve radyolojik tetkikleri (direkt grafler, bilgisayarlı tomografi) ierdi. Hikayede yaralanma ekli sorgulanarak, kırığın oluum mekanizması ve sorumlu olan enerjinin miktarı hakkında bilgi edinilmeye alıřıldı. Buna gre yaralanmaların tm eřitli akut travmalar, hastaların eřitli ekillerde el bilekleri zerine dřmeleri, sonucu olumuřtu ve genellikle yksek enerjili yaralanmalardı. Fizik muayenede ilk olarak, oklu yaralanmaların ortaya konması aısından, genel bir sistemik sorgulama ve ekstremitelerin (tm alt ve st ekstremitelerin) muayenesi gerekleřtirildi. Takiben el bileęine odaklanılarak, kırığa ait lokal bulgular (r. Deformite, dem, palpasyonla hassasiyet, krepitayon, eřlik eden yumuřak doku yaralanması) ve nrovaskler muayene kayıt edildi. Ayrıca olası bir kompartman sendromu varlıęı arařtırıldı. Altı hastada, aynı ekstremitede eřlik eden kırıklar; 4 distal ulna (ulnar stiloid proses kırığı), 1 skafoid, 1 metakarp, tespit edildi (Tablo 1). Bu kırıkların 2'si cerrahi mdahale gerektirdi; deplase ulnar stiloid proses kırığı ve metakarp bazisindeki deplase, angle kırık iin kapalı redksiyon ve K-telleriyle perktan fiksasyon uygulandı), dięerleri konservatif olarak tedavi edildi. İki hastada, konservatif olarak tedavi edilen, kontralateral distal radius kırığı mevcuttu. Opere el bileklerinin 7'si dominant, 12'si ise nondominant tarafı temsil etmekteydi. Lokal kırık

bulguları tüm el bileklerinde tespit edildi. İki hastanın median sinir dağılımında uyuşukluk ve karıncalanma tanımlaması dışında, hastaların hiçbirinde preoperatif nörovasküler bir araz saptanmadı. Bu iki hastanın preoperatif objektif duyu muayenesi normaldi, ayrıca tarifledikleri duyu bozuklukları postoperatif erken dönemde normale döndü. Hiçbir hastada kompartman sendromu gelişmedi.

Preoperatif radyolojik değerlendirme el bileğinin standard posteroanterior (PA) ve lateral grafileri ile bilgisayarlı tomografi (BT) tetkikini içerdi. Bu çalışmalarda, olguların tamamında parçalı intraartiküler distal radius kırığı olduğu, ve distal fragmanın çoğunlukla volere deplasman gösterdiği saptandı. Direkt grafilerde 4 önemli ölçüm yapıldı: 1) radyal yükseklik, 2) radyal inklinasyon, 3) voler (palmar) eğim, ve 4) artiküler uyumsuzluk (inkongruensi) ^[11]. Radyal yükseklik PA grafide radius ve ulna arasındaki uzunluk farkı olarak ölçüldü; radiusun uzun eksenine dik iki çizgi, biri radyal stiloidin ucundan diğeri ulna başının düz yüzeyinden, çizilerek aradaki mesafe hesaplandı (normal:9-12mm). Radyal inklinasyon yine PA grafide radiusun artiküler yüzeyi boyunca uzanan (radyal stiloidin ucundan radius artiküler yüzeyinin ulnar köşesine kadar) çizgi ile radiusun uzun eksenine çizilen dik çizgi arasındaki eğim-açı olarak belirlendi (normal:22-23 derece). (Şekil 1A) Palmar eğim ise lateral grafide distal

radyal artiküler yüzeyi temsil eden çizgiyle, radiusun uzun eksenine dik çizilen çizgi arasındaki açıyı ifade etti (normal:11-12 derece). (Şekil 1B) Direkt grafilerde, yapılan bu ölçümlerin yanısıra, artiküler yüzeyde basamak ve/veya aralık (gap) oluşumu da incelendi. Fakat, artiküler yüzeydeki düzensizliklerin direkt grafilerde değerlendirilmesi tüm vakalarda mümkün olmadı, ve ayrıntılı inceleme için BT yapıldı. (Şekil 1C) Artiküler yüzeyde uyumsuzluk, özellikle 2mm'den fazla basamak oluşumu, olguların büyük çoğunluğunda (15/19) saptandı.



Şekil 1A-B-C. Parçalı intraartiküler distal radius kırığı olan hastanın preoperatif radyolojik görüntüleri. A) PA grafide, radyal yükseklik ve radyal inklinasyonun, B) lateral grafide ise voler eğimin bozulmuş olduğu görülmektedir (radyal yükseklik (X)=4mm, radyal inklinasyon (α)=13 derece, voler eğim (β)= -9 derece ölçülmüştür). Bu grafilerde artiküler uyumsuzluk, 2mm'den fazla basamak oluşumu, da rahatlıkla saptanabilmektedir.

C) Başka bir hastanın koronal BT görüntüsünde ise eklem yüzeyindeki düzensizlik belirgin olarak görülmektedir.

Tüm kırıklar AO/ASIF (Swiss Association for the Study of Internal Fixation) sınıflamasına göre gruplandırıldı ^[11]. Bu çalışmaya dahil edilen vakalar tip B(B1, B2, B3) ve tip C (C1, C2) kırıklardan oluşmaktaydı; buna göre 7 hasta tip B [1 hasta B1; 3 hasta B2; 3 hasta B3], kalan 12 hasta ise tip C [7 hasta C1; 5 hasta C2] olarak değerlendirildi. (Tablo 1) Tip A kırıklar ekstraartiküler olmaları ve tip C3 kırıklar da internal fiksasyona uygun olmadıklarından bu çalışmaya dahil edilmedi. El bilek BT'lerinde kırık fragmanların konfigürasyonu ve eklem yüzeyinin durumu daha ayrıntılı olarak değerlendirildi. Bilgisayarlı tomografi ile sağlanan bu detaylı inceleme ameliyat endikasyonlarının belirlenmesinin yanısıra operasyonun planlanmasına da yardımcı oldu.

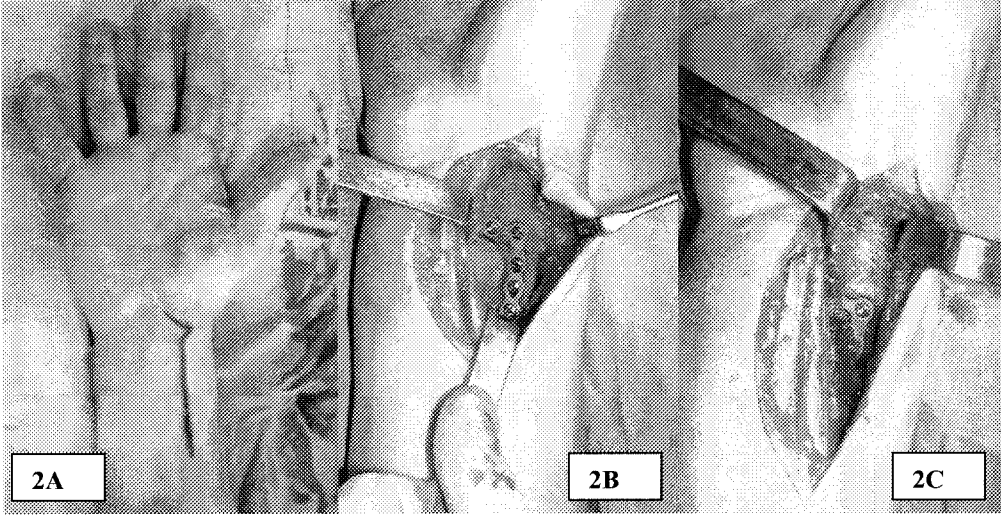
Cerrahi Teknik

Operasyonlar genel anestezi altında ve turnike hemostazı uygulanarak gerçekleştirildi. Kemik grefti gerekli olabileceğinden tüm hastalarda iliak kanatlar tek taraflı olarak hazırlandı. Tüm hastalarda voler radyal yaklaşım uygulanarak, fleksör karpi radyalis (FKR) tendonu ve radyal arter arasındaki interval kullanıldı. Fleksör karpi radyalis tendonunun seyri boyunca yaklaşık

8 cm'lik bir insizyon yapıldı, el bilek fleksör çizgi üzeri zig-zag insizyon ile geçildi. (Şekil 2A) Fleksör karpi radyalis tendonu ekspoze edilerek, tendon kılıfı proksimalden distale doğru açıldı. Tendonun ulnar tarafa retrakte edilmesini takiben tendon kılıfının tabanı açılarak derin dokulara ulaşıldı. Fleksör pollicis longus ve radyal septum arasından bir plan yaratılarak radiusun yüzeyine doğru ilerlendi. Müsküler perforan arterler koterize edildi. Daha sonra pronator kuadratus ekspoze edilerek L-şeklinde bir insizyonla yatağından kaldırıldı ve kırık hattına ulaşıldı. Ekstensif bir ekspozyon gerekli olduğunda (hastaların yarısından azında gerek duyuldu), birinci ekstensör kompartman gevşetilerek abdüktör pollicis longus ve ekstensör pollicis brevis tendonları retrakte edildi, ve takiben de brakioradialis tendonunun insersiyosu Z-insizyonla gevşetildi.

Radiusun proksimal fragmanı üzerindeki periost sıyrıldıktan sonra, bir kemik klempinin yardımıyla bu fragman pronasyona alındı ve tüm kırık yüzeyleri ekspoze edilerek temizlendi. Traksiyon ve manipülasyonla artiküler yüzeyin redüksiyonu sağlandı; intakt dorsal eklem kapsülü liamentotaksise izin verdi. Takiben proksimal radyal fragman yerine yerleştirilerek uygun redüksiyon, radyal uzunluk korunarak, sağlandı. Çökmeye bağlı belirgin kemik defektinin olduğu vakalarda, radyal kısalmayı önlemek amacıyla, iliak kanattan alınan yapısal-blok greftler ile

beraber kansellöz greftler defektif bölgeye yerleştirildi. Artiküler yüzeyin ve kırık fragmanların redüksiyonu floroskopi altında kontrol edildikten sonra fiksasyona geçildi. Fiksasyon için vakaların genelinde T, bazılarında da L konfigürasyonunda, distal radius plakları (Normed Medizin-Technik GmbH, Tuttlingen) kullanıldı. Manuel olarak uygun kontur verilen plaklar doğru pozisyonda yerleştirilerek vidalarla fiksasyon sağlandı. (Şekil 2B) Kırık redüksiyonu ve vidaların uygun yerleşimleri açısından floroskopik kontrol tekrarlandı. Hastaların büyük çoğunluğunda plak ve vidalarla yeterli stabilite sağlandı, ilave bir fiksasyona ihtiyaç duyulmadı; sadece 2 el bilekte K-telleri ile plak-vida fiksasyonu desteklendi. Redüksiyonun uygunluğundan ve fiksasyonun sağlamlığından emin olunduktan sonra pronator kuadratus kaldırıldığı yatağına geri kapatılarak plağın üzeri örtüldü ve bu şekilde plakla fleksör tendonların teması kesilmiş oldu. (Şekil 2C) Brakioradialis tendonu uzatılmış ise dikildi ve takiben de cilt 4/0 prolen ile kapatıldı.



Şekil 2A-B-C. Açık redüksiyon ve voler placlama sırasında elde edilmiş perioperatif görüntüler. A) FKR tendonunun seyri boyunca yaklaşık 8 cm'lik voler radyal insizyon yapılır. İnsizyon el bilek fleksör çizgi üzerinden zig-zag şeklinde uzatılır. FKR tendon kılıfı proksimalden distale doğru açılarak derin dokulara ulaşılır. B) Kırık fragmanların ekspozisyonu ve redüksiyonu yapıldıktan sonra, manuel olarak kontur verilmiş olan distal radius plağı uygun şekilde yerleştirilerek fiksasyon sağlanır. C) Daha önce yatağından kaldırılmış olan pronator kuadratus tekrar geri kapatılarak plağın üzeri örtülür, ve bu şekilde plağın tendonlarla tüm ilişkisi kesilmiş olur.

Parmaklar açık kalacak şekilde nötral pozisyonda voler kısa kol ateli uygulandı. Postoperatif 1. gün, hastalar tolere edebildiği düzeyde, parmak

hareket açıklığı egzersizlerine ve önkol rotasyonlarına (supinasyon-pronasyon) başlandı. Bunu 1. hafta sonunda el-bilek hareket açıklığı egzersizleri izledi. Dikişler postoperatif 7-10. günlerde alındı ve el bilek istirahat ateline geçildi. Altıncı hafta tamamlanana kadar haftalık kontrollerle parmak, el bilek, ve önkol hareketleri progresif olarak arttırıldı. Ulnar stiloid prosesin kırık olduğu hastalarda kısa kol ateli 1 hafta fazla tutularak tutularak, el bilek hareketlerine 2. hafta sonunda başlandı.

Hastaların takibi klinik ve radyografik olarak yapıldı, ve ortalama takip süresi 28 ay (aralık, 13-47 ay) olarak belirlendi. Radyografik parametrelerin (radyal yükseklik, radyal inklinasyon, voler eğim) operasyon öncesi, sonrası ve son takip değerlerinin karşılaştırılmasında Student's çiftli t testi kullanıldı. Subjektif ve objektif veriler Gartland ve Werley skorlama ölçeği ile derecelendirildi ^[12]. Subjektif değerlendirmede ağrı, engellilik, ve hareket kısıtlılığı sorgulanırken, objektif değerlendirme rezidüel deformite ve el bilek ve önkol hareket açıklıklarını içerdi. Perioperatif ve erken ve geç postoperatif dönem komplikasyonlar kaydedildi.

5) Sonular

Kırık kaynaması tm vakalarda saėlandı. Preoperatif ortalama radyal ykseklik deėeri 6 mm (aralık, 3-9 mm) iken postoperatif 10 mm (aralık, 9-12 mm) olarak lld (p<0.001). Ortalama radyal inklinasyon aısı ise preoperatif 14 dereceden (aralık, 9-19 derece) postoperatif 21 dereceye (aralık, 19-23) ilerledi (p<0.001). (Őekil 3A) Ameliyat ncesindeki ortalama deėeri -5 derece [aralık, (-16)-(4) derece] olan palmar eėim, son takiplere gre ortalama 6 derece (aralık, 2-12 derece) olarak belirlendi (p<0.001). (Őekil 3B) (Tablo 2) Bu parametrelerin herbiri iin ameliyat sonrası ve son takip deėerleri arasında istatistiksel aıdan bir fark saptanmadı (p>0.05). Ayrıca, preoperatif mevcut olan intraartikler dzensizlikler, basamak ve/veya aralık oluŐumu, cerrahi prosedrlerle dzeltilerek, 0-1 mm arasındaki deėerlerde lld. Saėlanan eklem uyumu postoperatif takipler sresince kaynama olana kadar korundu. Gartland ve Werley skora gre 9 (%47) hastada mkemmek, 7 (%37) hastada iyi, ve 3 hastada (%16) orta sonular alındı. Son takiplere gre ortalama el bilek ve nkol hareket aıklıėı deėerleri; 55 derece fleksiyon., 57 derece ekstansiyon, 25 derece ulnar deviasyon, 17 derece radyal deviasyon, 70 derece pronasyon, ve 68 derece supinasyon Őeklindeydi. Ortalama el bilek kavrama gc ise

kontralateral tarafa göre %75 şeklinde ölçüldü (kontralateral distal radius kırığı olan 2 hasta bu değerlendirmenin dışında bırakıldı).

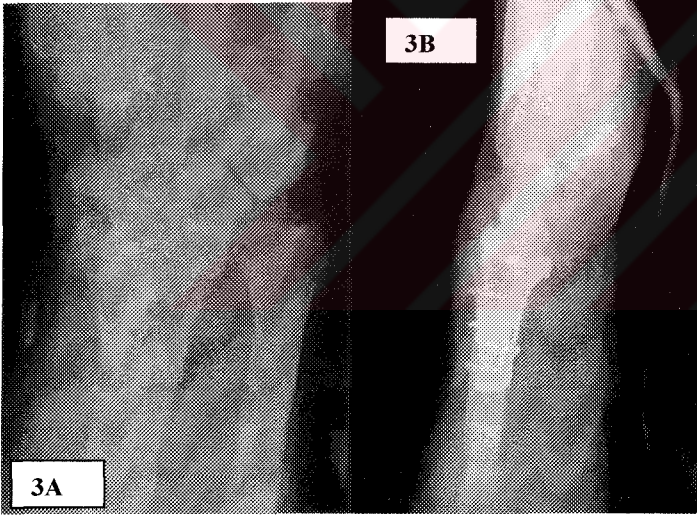
Tablo 2. Radyografik parametrelerin preoperatif ve postoperatif değerleri

	Radyal yükseklik	Radyal inklinasyon	Voler eğim	Artiküler uyumsuzluk
Preoperatif	6mm (3-9mm)	14° (9-19°)	-5° [(-16)-4°]	> 2mm
Postoperatif*	10mm (9-12mm)	21° (19-23°)	6° (2-12°)	0-1mm

* Radyografik parametrelerin tabloda belirtilen erken postoperatif ölçüm değerleriyle son takip ölçüm değerleri arasında istatistiksel açıdan anlamlı fark bulunmadı (p>0.05)

Perioperatif hiçbir hastada radial arter yaralanması, median sinir hasarı, veya eksplorasyon sırasında diseke edilen tendinöz yapılarla ilgili bir komplikasyonla karşılaşılması. Postoperatif erken dönemde 2 hastada yüzeysel yara enfeksiyonu görülürken, 1 hastada yara dudagında nekroz (7x10mm büyüklüğünde) gelişti. Yüzeysel yara enfeksiyonları oral antibiyotiklerle tedavi edilirken, yara dudagındaki nekrotik alan lokal anestezi altında eksize edilerek o bölge tekrar primer suture edildi. Bir

hastada yaklaşık 3 ay süren skar hassasiyeti kendiliğinden kayboldu. Takipleri süresince hastaların hiçbirinde median sinir kompresyon bulguları (karpal tünel gevşetilmesi hastaların hiçbirinde yapılmadığı halde) veya tendon rüptürü ve tenosinovit gibi komplikasyonlar görülmedi. Posttravmatik artrit, takip süresi kısa olmakla beraber, klinik ve radyolojik olarak karşılaşılmadı. İmlantla (plak ve vidalar) ilgili sorunlar, implant belirginleşmesi gibi, yaşanmadı ve implantların çıkartılmasına henüz hiçbir hastada gerek duyulmadı.



Şekil 3A-B. (A-B) İntraartiküler distal radius kırığı nedeniyle açık redüksiyon ve voler plaklama yapılan hastanın postoperatif takip grafileri. Radyografik parametrelerin düzeltilerek takip süresince korunduğu görülmektedir.

6) Tartışma

İntraartiküler distal radius kırıklarının tedavisinde hedefler maksimum fonksiyonun restorasyonu, motor gücün korunması, posttravmatik artrit gelişiminin sınırlanması, ve komplikasyonların önlenmesidir ^[2]. Tedavide kabul edilmiş olan bu standartlar sadece intraartiküler distal radius kırıkları için değil, diğer intraartiküler ve periartiküler kırıklar için de geçerlidir. Bu tedavi hedeflerine ulaşabilmek için, kırık iyileşmesi gerçekleşene kadar uygun bir redüksiyon sağlanarak korunmalı ve takiben de hareket ve gücün restorasyonu için iyi bir rehabilitasyon programı uygulanmalıdır.

İntraartiküler distal radius kırıklarında uygun-kabul edilebilir bir redüksiyon için gerekli kriterlerinin yanısıra, bu redüksiyona ulaşmak ve devamlılığını sağlamak için uygulanabilecek optimal teknikler açısından da (tüm yaş gruplarında tüm kırık tipleri için) halen bir belirsizlik mevcuttur. Gartland ve Werley iyi fonksiyonel sonuçların elde edilebilmesi için distal radius kırıklarının 4 komponentinin düzeltilmesi gerektiğini ortaya koymuşlardır; 1) radyal kısalık, 2) radyal inklinasyon, 3) dorsal eğim, ve 4) distal radyoulnar eklem uyumsuzluğu ^[12]. Genel olarak kabul edilen görüş iyi fonksiyonel sonuçların, radiusun nötral uzunluğu restore edilerek, 0 dereceden fazla radial inklinasyon, 0-5 derece arasında voler eğim, 2 mm'den az artiküler basamak oluşumu, ve karpal eklemler arasında stabil

ilişkilerin ve azalmış distal radioulnar eklem (DRUE) instabilitesinin sağlanmasıyla elde edilebileceği şeklindedir ^[1,2,3].

Temel ekstraartiküler kriterler (radyal yükseklik, radyal inklinasyon, voler eğim) önemli olmakla beraber, başarılı sonuçlar için gerekli en önemli kriter olarak intraartiküler rekonstrüksiyon, eklem yüzeyinin doğru şekilde restorasyonu, kabul edilmiştir. Son yıllarda yapılan klinik ve laboratuvar çalışmalarda, araştırmacılar uzun dönem sonuçları belirlemede bu faktörlerden hangisinin daha önemli olduğunu ortaya koymaya çalışmışlardır. Radyal kısılalığın, el bilek kinematiklerinde en fazla bozulmaya ve triangüler fibrokartilaj komplekste de en olumsuz değişikliklere yol açan faktör olduğu görülmüştür ^[10]. Azalmış radyal inklinasyon orta derecede değişikliklere yol açmıştır. Artmış dorsal eğim ile birlikte el bilek hareketleri kısıtlanmış ve dorsal interkalar segment instabilitesi belirgin hale gelmiştir. Ayrıca, rezidüel deformitenin distal radyoulnar eklemi etkileyerek, bazı olgularda persistan ağrı ve önkol rotasyonlarının kaybına yol açtığı anlaşılmıştır ^[10].

İntraartiküler distal radius kırıklarında en uygun tedavinin seçimi kırığın şiddeti ve deplasmanının doğru şekilde değerlendirilmesine bağlıdır. İntraartiküler kırıklar özel bir dikkati hakeder, çünkü artiküler düzensizliğin dejeneratif değişikliklere, ve dolayısıyla daha kötü klinik sonuçlara yol açtığı gösterilmiştir ^[13,14,15,16]. Anatomik redüksiyon bu kırıklar için temel

hedef olarak kalırken, cerrahi tekniklerin postoperatif sertliği en aza indiren, cerrahi riski ve internal/eksternal fiksasyonda kullanılan implantları azaltmaya çalışan bir yönde geliştiği görülmektedir. Yetişkinlerde parçalı distal radius kırıklarının tedavisinde kapalı redüksiyon ve alçılamanın yanısıra, kapalı redüksiyon ve perkütan telleme, intrafokal telleme (Kapandji metodu), kapalı redüksiyon ve eksternal fiksasyon, sınırlı açık redüksiyon, ve açık redüksiyon internal fiksasyon (plak ve vidalar kullanılarak) gibi yöntemleri içeren cerrahi tedaviler kullanılmaktadır [3,4,5,6,7,8,16]. Ayrıca, artroskopi yardımıyla redüksiyon, ve çok parçalı kırıkların tedavisinde açık redüksiyon sonrası kombine internal ve eksternal fiksasyon da faydalı yöntemler olarak gösterilmiştir [9,17].

1951'de Gartland ve Werley tarafından dorsal metafizyel parçalanmanın, distal radius kırıklarının prognozu üzerindeki olumsuz etkileri tanımlanmıştır [12]. Yazarlar, basit alçı immobilizasyonun radyal uzunluk ve palmar eğimin korunması için uygun olmadığını, ve bu tedaviyle takip edilen kırıkların 60%'ında görülen çökmenin orijinal kırık deformitesinin oluşumuna yol açtığını ortaya koymuşlardır. Takiben, radyal uzunluğun ve distal radyal artiküler yüzeyin düzgünlüğünün sağlanmasında K-telleriyle fiksasyon ve alçılama popüler bir yöntem olarak öne sürülmüştür. Fakat takip çalışmaları bu yöntemle radyal uzunluğun ve radyal

inklinasyonun güvenilir bir şekilde korunamayacağını ve bunların kaybı sonucu başarısız sonuçların ortaya çıkacağını göstermiştir^[18]. Ayrıca bu tedavi sonrası komplikasyon (enfeksiyon, tellerin yerleştirildiği yerlerde kırık oluşumu gibi) oranları da yüksek bulunmuştur.

Telleme ve alçılama yöntemiyle olumsuz sonuçların elde edilmesi sonucu, ligamentotaksisle indirekt olarak kırık redüksiyonuna olanak veren eksternal fiksatörlerin kullanımı gündeme gelmiştir. İntraartiküler distal radius kırıklarının tedavisinde eksternal fiksatörlerin kullanıldığı bazı serilerde radyal uzunluk ve palmar eğimdeki düzelmelerin devamlılığının sağlanabildiği bildirilmiştir^[4]. Fakat, sonraki çalışmalar sadece traksiyonla artiküler uyumun, özellikle impakte artiküler fragmanların redüksiyonunun, sağlanmasının güçlüğüne dikkat çekmişler ve parçalı artiküler kırıkların perkütan tellerle elevasyonunu ve fiksasyonunu (eksternal fiksatörün K-telleriyle desteklenmesi) önermişlerdir^[2,10].

El bilek kırıklarının tedavisinde plak ve vida fiksasyonu ile, diğer daha az invaziv yöntemlere göre, daha fazla fayda sağlanabileceği yönünde sağlam kanıtlar halen mevcut değildir. Fakat buna rağmen, özellikle son yıllardaki çalışmalarda, anatominin restorasyonu ve eklem fonksiyonlarının geri dönmesi açısından rijid fiksasyonun sonuçları ve faydaları oldukça yoğun şekilde araştırılmıştır. Açık redüksiyon ve internal fiksasyon için en

belirgin endikasyon voler instabilite gösteren parçalı, intraartiküler distal radius kırıklarıdır. Bu kırıklar dorsal korteksin sağlam kaldığı makaslayıcı kuvvetler veya yüksek enerjili bir kompresyon yaralanmasının voler komponenti sonucu meydana gelirler. Kapalı redüksiyonları mümkün olmakla beraber, sağlanan redüksiyonun eksternal olarak devamlılığı oldukça güçtür. Deplase palmar kırıkların büyük çoğunluğu palmar radyal yaklaşımla ekspoze edilmelidir. Fleksör karpi radialis üzerinden direkt olarak yapılan bir insizyonla ve FKR tendon kılıfının tabanının diseke edilmesiyle, pronator kuadratus kolaylıkla tanımlanır ve eleve edilebilir. Böylece distal radiusun, en ulnar kenarı hariç, tamamı ekspoze edilerek redüksiyon ve fiksasyon sağlanır. Bu diseksiyonun kolaylığı bazı araştırmacılar tarafından ısrarlı şekilde kullanımının teşvik edilmesine sebep olmuştur.

Distal radius kırıklarda cerrahi yaklaşım, geleneksel olarak distal fragmanın deplasmanının yönüne göre belirlenmiştir. Bu nedenle dorsale deplase kırıklar için dorsal, palmara deplase kırıklar için de palmar yaklaşım genellikle kullanılmıştır. Plakla fiksasyonun artmasıyla birlikte, implant-ilişkili komplikasyonlarda da, psödoanevrizma, yapışıklık oluşumu, tendon irrtasyonu veya rüptürleri gibi, artış olmuştur. Meydana gelen tendon problemlerinin, plakla tendonlar arasındaki temas, etkileşim sonucu geliştiği anlaşılmış ve genellikle de dorsal yaklaşım sonrası, dorsal kompartmanda

plak ve tendonlar arasında çok sınırlı bir alan kaldığından, oluştuğu ortaya konmuştur ^[1,2].

Dorsal yaklaşım sonrası görülebilen bu potansiyel komplikasyonları önlemek için son yıllarda dorsale deplase kırıkların da voler yaklaşımla tedavi edilmesi yoğun şekilde tavsiye edilmeye başlanmıştır. Artiküler fragmanların redüksiyonu ve bu fragmanların karpal kemiklerle uyumu indirekt redüksiyon ile sağlanarak, önceden kontur verilmiş-sabit açılı bir plak ve vidalar ile bu redüksiyon sağlama alınmıştır. Bu yönde yapılmış iki yeni çalışmada, Gartland ve Werley ölçeklerine göre yüksek oranda mükemmel ve iyi fonksiyonel sonuçlar bildirilmiş, ve radyografik parametrelerin (radyal uzunluk, radyal inklinasyon, voler tilt, artiküler uyum) büyük ölçüde düzeltildiği kaydedilmiştir ^[7,8]. Bu çalışmalarda komplikasyon oranları da oldukça düşük seyretmiştir. Yazarlar, volerden yapılan stabil fiksasyon ile dorsal yumuşak dokuların korunmasının, hızlı bir kırık iyileşmesi sağladığını ve tendon problemlerini de en aza indirdiğini vurgulamışlardır.

Bu çalışmada da distal fragmanın deplasman yönüne bakılmaksızın tüm olgularda radyal voler yaklaşımla açık redüksiyon ve plaklama uygulanmıştır. Sabit açılı plaklar henüz ülkemizde bulunmadığından, kullanılan plaklara operasyonlar sırasında manuel olarak uygun kontur

verilmiştir. Literatürde yakın zamanda rapor edilen çalışmaların sonuçlarına paralel olarak, iyi fonksiyonel ve anatomik düzelmeler elde edilmiştir. Volar insizyonla ekspozisyonun iyi bir redüksiyon ve fiksasyona olanak sağlaması yanında, perioperatif ve postoperatif komplikasyon oranlarını belirgin olarak azalttığı gözlenmiştir. Ayrıca, rijid fiksasyon sonrası güvenilir bir şekilde başlatılan erken fizik tedavi programı sayesinde hastalar el bilek ve önkol hareket açıklıklarını büyük ölçüde geri kazanabilmişlerdir. Volar radyal yaklaşımla uygulanan rijid internal fiksasyonun-plaklamanın, intraartiküler distal radius kırığı olan aktif erişkinlerin tedavisinde oldukça etkili ve güvenilir bir yöntem olduğu görülmüştür.

7) Ek bilgiler:

Marmara Üniversitesi Ortopedi ve Travmatoloji Anabilim Dalı Başkanı Prof. Dr.Osman Güven'e asistanlık dönemim boyunca verdiği destekten ötürü teşekkür ederim. Bu eğitim döneminde hastalara yaklaşımda ve değerlendirmede, bilimsel çalışmalara ve bu teze danışman olarak katkılarından ötürü Doç. Dr. Cihangir Tetik'e de teşekkürü borç bilirim. Ayrıca kendi alanlarında verdikleri yoğun ortopedik eğitimin yanısıra, her konuda desteklerini tüm asistanlık eğitimim süresince hissettiğim Prof Dr. Tanıl Esemeli, Prof. Dr. Mustafa Karahan, Doç. Dr. Selim Yalçın, Yrd. Doç. Dr. Murat Bezer'e sonsuz teşekkür ederim. Bu tezin hazırlanması aşamasında emekleri geçen Önce asistan, daha sonra öğretim görevlisi olarak beraber çalıştığımız Uzm Dr. Bülent Erol, Asistan Dr. Barış Kocaoğlu ve tüm asistan arkadaşlarıma bu yoğun eğitim dönemini benimle paylaşmalarından ötürü teşekkür ederim.

8) Kaynaklar

- 1) Hanel DP, Jones MD, Trumble TE. Wrist fractures. Orthop Clin North Am 2002; 33: 35-57.
- 2) Hanel DP. Treatment of intra-articular fractures. In Trumble TE (ed) Hand Surgery Update. Hand, Elbow, and Shoulder 3rd ed. American Society for Surgery of the Hand, Rosemont, pp: 105-21.
- 3) Kapandji A. Intra-focal pinning of fractures of the lower extremity of the radius: Ten years after. Ann Chir Main Memb Superb 1987; 6: 57-63.
- 4) Kaempffe FA, Wheeler DR, Peimer CA, et al. Severe fractures of the distal radius: Effect of amount and duration of external fixator distraction on outcome. J Hand Surg 1993; 18A:33-41.
- 5) Swigart CR, Wolfe SW. Limited incision open techniques for distal radius fracture management. Orthop Clin North Am 2001; 30: 317-27.
- 6) Jakob M, Rikli DA, Regazzoni P. Fractures of the distal radius treated by internal fixation and early function. J Bone Joint Surg 2000; 82B: 340-4.

- 7) Komano M, Honda Y, Kazuki K, Yasuda M. Palmar plating for dorsally displaced fractures of the distal radius. *Clin Orthop* 2002; 397: 403-8.
- 8) Orbay JL, Fernandez DL. Volar fixed-angle plate fixation for unstable distal radius fractures in the elderly patient. *J Hand Surg* 29A; 96-102.
- 9) Rogachefsky RA, Lipson SR, Applegate B, Quellette EA, Savenor AM, Mcauliffe JA. Treatment of severely comminuted intra-articular fractures of the distal end of the radius by open reduction and combined internal and external fixation. *J Bone Joint Surg* 2001; 83A: 509-19.
- 10) Rodrigues-Merchan ECR. Management of comminuted fractures of the distal radius in the adult. Conservative or Surgical? *Clin Orthop* 1998; 353:53-62.
- 11) Jafarnia K, Jupiter J. Distal radius fractures: Anatomy, biomechanics, and classification. In Trumble TE (ed) *Hand Surgery Update. Hand, Elbow, and Shoulder 3rd ed.* American Society for Surgery of the Hand, Rosemont, pp: 105-21.
- 12) Gartland JJ, Werley CW. Evaluation of healed Colles' fractures. *J Bone Joint Surg* 1951; 33A: 895-907.

- 13) Knirk JL, Jupiter JB. Intra-articular fractures of the distal end of the radius in young adults. *J Bone Joint Surg* 1986; 68A: 647-59.
- 14) Melone Jr CP. Articular fractures of the distal radius. *Orthop Clin North Am* 1984; 15: 217-36.
- 15) Rodrigues-Merchan EC, Fernandez-Breton A, Galindo E, Fernandez-Peinado J, Beltran J. Plaster cast versus Clyburn external fixation for fractures of the distal radius in patients under 45 years of age. *Am J Orthop* 1992; 21: 1203-9.
- 16) Rodrigues-Merchan EC. Plaster cast versus percutaneous fixation for comminuted fractures of the distal radius in patients between 46 and 65 years of age. *J Orthop Trauma* 1997; 11: 212-7.
- 17) Kazuteru D, Hattori Y, Otsuka K, Abe Y, Yamamoto H. Intra-articular fractures of the distal aspect of the radius: Arthroscopically assisted reduction compared with open reduction and internal fixation. *J Bone Joint Surg* 1999; 81A: 1093-10.
- 18) Chapman DR, Bennett JB, Bryan WJ, et al. Complications of distal radius fractures: Pins and plaster treatment. *J Hand Surg* 1982; 7A: 509-12.

**MARMARA ÜNİVERSİTESİ TIP FAKÜLTESİ
ARAŞTIRMA ETİK KURULU**

Sayı : B.30.2.MAR.0.01.00.02/AEK-240
Konu:

Sayın : Doç.Dr. Cihangir TETİK

MAR-YÇ-2005-0123 protokol nolu “Yetişkinlerde parçalı İntraartiküler distal radius kırıklarının açık redüksiyon ve voler plaklamayla tedavisi ve takip sonuçları “ isimli projeniz Fakültemiz Araştırma Etik Kurulu tarafından incelenerek onaylanmıştır.

Prof. Dr. Haner DİRESKENELİ
Marmara Üniversitesi Tıp Fakültesi
Araştırma Etik Kurul Başkanı